

## 난소 과자극증후군과 동반된 뇌바닥동맥 혈전증

계명대학교 의과대학 산부인과교실

박준철 · 임수연 · 배진곤 · 김종인 · 이정호\*

### A Case of Basilar Arterial Thrombosis in Ovarian Hyperstimulation Syndrome

Joon Cheol Park, Su Yeon Lim, Jin Gon Bae, Jong In Kim, Jeong Ho Rhee\*

Department of Obstetrics and Gynecology, School of Medicine, Keimyung University, Daegu, Korea

Thromboembolic disease associated with assisted reproductive techniques is considered to be extremely rare but most serious complication. The reasons for this are thought to hypercoagulable state characteristic of OHSS due to high serum levels of estrogen, hemoconcentration and reduced circulating blood volume, but is still unclear. The risk is increased those with rare hypercoagulable conditions such as antiphospholipid antibody syndrome, protein C deficiency, protein S deficiency, antithrombin III deficiency, and those with a personal or family history of thromboembolic disease. The majority of thrombosis reported were venous site but arterial thrombosis mostly intracerebral was reported 5 cases in Korea so far. We present a case of basilar a. thrombosis at 11 days after hCG injection. The patient developed the right hemiparesis, and recovered after intraarterial thrombolysis and transluminal angioplasty. Protein S activity was decreased and vWF antigen was increased. Decreased protein S activity was also found in previous reported 4 cases, so we suggest screening test for protein S in OHSS patients. [Korean. J. Reprod. Med. 2008; 35(1): 83-88.]

**Key Words:** Ovarian hyperstimulation syndrome, Arterial thrombosis, Protein S

과배란 유도시 난소 과자극증후군을 피하기 위한 여러 가지 기술이 도입되고 있으나 여전히 중요한 합병증으로서 중등도 난소 과자극증후군이 2~4%, 중증 난소 과자극증후군은 0.1~0.5%에서 발생하며,<sup>1</sup> 이러한 중증 난소 과자극증후군 환자의 128명 중 한 명에서 혈전색전증이 발생하는 것으로 알려져 있다.<sup>2</sup> 발병기전으로는 과배란 유도에 따른 고에스트로젠 혈증에 의한 혈액응고인자의 변화, 혈관 투과성의 증가에 따른 혈액농축 및 순환혈액의 감소 등을 원인으로 추정하고 있으나 그 정확한 기전은 알려진 바가 없다.<sup>3</sup> 또한 thrombophilia (antiphospholipid antibody syndrome, protein C deficiency,

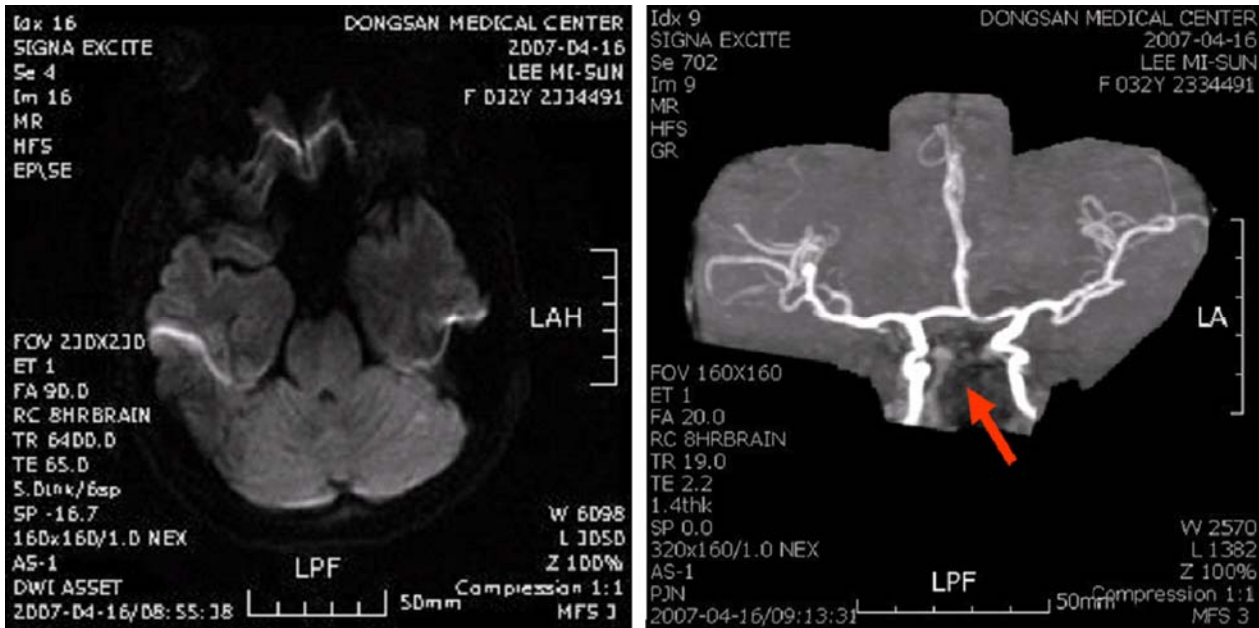
protein S deficiency, antithrombin III deficiency, factor V Leiden mutation 등)이나 혈전색전증의 과거력 및 가족력이 있는 경우 발병율이 증가한다.<sup>4</sup> 저자 등은 3년간의 이차성 불임을 주소로 내원한 33세 환자에서 시험관 아기시술 이후 중등도의 난소 과자극증후군을 보이면서, hCG 투여 11일째 발생한 뇌바닥동맥 혈전증을 간단한 문헌 고찰과 함께 보고하는 바이다.

### 증 례

환 자: 이 O 선  
주 소: 오심과 경미한 호흡곤란을 동반한 복부 팽만  
산과력: 1-0-0-1  
과거력 및 가족력: 특이 사항 없음

주관책임자: 이정호, 우) 700-712 대구광역시 중구 동산동 194번지, 계명대학교 동산의료원 산부인과교실  
Tel: (053) 250-7871, Fax: (053) 250-7599  
e-mail: r1670416@dsmc.or.kr

\*본 논문의 초록은 대한 생식의학회 제 53차 추계학술대회에 poster로 발표되었음.



**Figure 1.** MRI reveals acute infarcted lesion at the left pontine and left cerebellar hemisphere due to occlusion of mid basilar artery.

현병력: 첫아이 질식 분만 후 3년간의 이차성 불임으로 2006년 불임 검사 위해 본원에 내원하였다. 정액 검사, 호르몬 검사, 자궁난관 조영술, 자궁내막 검사를 시행하여 황체기 부전증 외에는 이상 소견이 없었다. 환자는 3차례의 배란 유도, 3차례의 배란 유도 및 인공 수정을 시행하였으나 임신에 실패하여 시험관 아기시술을 위한 과배란 유도를 받게 되었다. 성선자극호르몬 유리호르몬 효능제를 이용한 장기요법으로서, 생리주기 21일째부터 Lucrin® (Abbott, USA) 0.2 cc를 매일 피하 주사한 후 생리주기 3일째부터 Gonal F® (Merck Serono, Germany) 300 IU를 매일 피하 주사하여 과배란 유도를 시작하였고 우성 난포가 18 mm 이상 도달하였을 때 hCG 10000 IU를 근주하였다. hCG 투여 35 시간 후 18개의 난자를 획득하였고, 58시간 배양 후 4개의 배아를 이식하고 잉여 배아는 동결 보존하였다. hCG 투여 8일 후 오심과 경미한 호흡곤란을 동반한 복부 팽만으로 본원 외래를 통해 입원하였다. 내원 당시 의식 상태는 명료하였고 신장 162 cm, 체중 52 kg, 혈압 120/70 mmHg, 맥박 78회/분, 호흡 21회/분, 체온 36.8°C이었다. 검사실 소견상 혈액소

14.1 g/dL, 적혈구 용적율 39.9%, 백혈구 19440/mm<sup>3</sup>, 혈소판 381,000/mm<sup>3</sup>이었고, 단백질/알부민 5.7/3.3 g/dL, SGOT/SGPT 19/11 IU/L, BUN/Creatinine 15/0.8 mg/dl, Na/K/Cl 137/5.0/105 mmol/L로 정상 소견을 보였으며 PT/PTT 10.6/28.1초로 정상이었다. 복부 및 골반 초음파 검사상 양측의 다방성 난소 낭종 및 경증의 복수가 관찰되었다.

입원경과: 환자는 입원당일 오심은 지속되었으나 복수의 양이 많지 않아 복수 천자는 시행하지 않았다. 입원 3일 후 복부 팽만을 호소하여 2200 cc의 복수 천자를 시행하였다. 입원 4일 후 오전 7시 30분경 갑작스러운 의식 소실과 양측 상하지의 경직 및 운동장애 소견을 보였다. 당시 혈압 110/70 mmHg, 맥박 78회/분, 호흡 24회/분, 체온 36.8°C이었다. 신경학적 검사상 Glasgow coma scale 6점으로 혼수 (stupor)상태였으며 우측 상하지 완전마비 소견을 보였다. 응급으로 시행한 뇌 자기공명영상에서 뇌바닥동맥 (basilar a.) 폐쇄 소견과 뇌간 및 시상에 관류장애 소견이 보였다 (Figure 1).

검사실 소견: 의식 소실 후 시행한 검사실 소견은 혈액소 15.0 g/dl, 적혈구 용적율 43.9%, 백혈구

24960/mm<sup>3</sup>, 혈소판 419,000/mm<sup>3</sup>로 혈액농축이 관찰되었고, fibrinogen은 321.5 mg/dl로 정상이나 D-dimer 4.7 µg/ml, vWF Ag >200%로 증가되었다. 간기능 검사 및 신기능 검사는 정상 소견이었다. 혈전성향에 관한 검사상 protein C Ag 0.2 mg/dl, protein C activity 97%로 정상이었으며, protein S Ag 1.26 mg/dl로 정상이나 protein S activity 45%, free protein S

activity 21%로 감소되어 있었다. Homocysteine, LE cell, 항인지질항체 및 항카디오리핀항체, lupus anticoagulant, anti-ds DNA, anti-nuclear Ab 등은 모두 음성이었다 (Table 1).

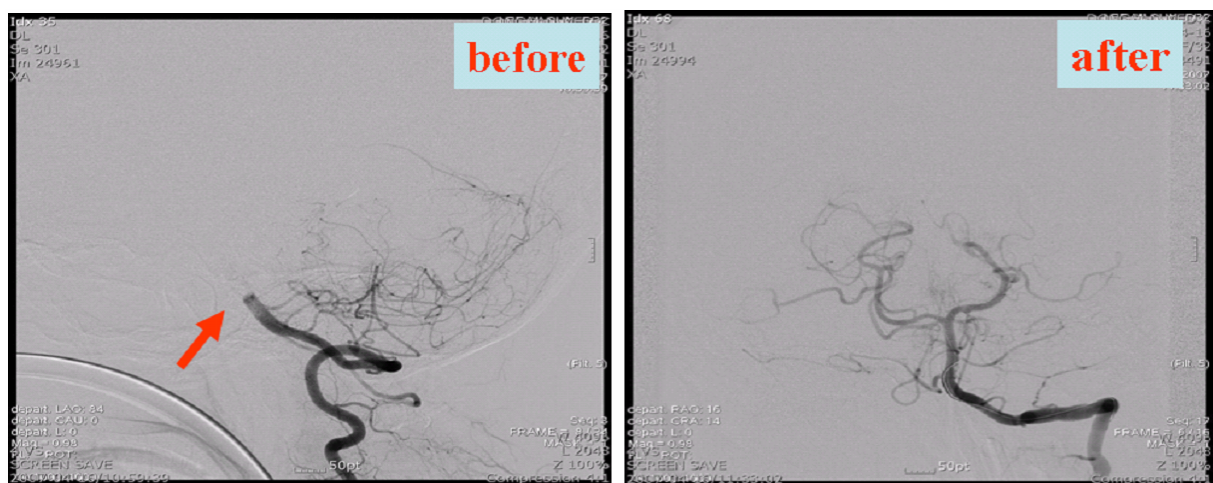
치료 및 경과: 의식 소실 2시간 뒤에 동맥혈관 조영술을 시행하여 뇌바닥동맥의 혈전을 확인하고 Urokinase 20만U을 이용하여 혈전 용해술 및 풍선 확장술 시행하여 재관류에 성공하였다 (Figure 2). 경흉부 심초음파와 하지 도플러 검사에서는 혈전 및 색전증 소견은 없었다. 시술 직후 의식은 완전히 회복되었고, 우측 상하지 마비는 2일에 걸쳐 서서히 회복되었다. 시술 7일째 말더듬증이 회복되었고 시술 9일째 환자는 퇴원하였다. 만약 임신에 성공할 경우 혈전증의 악화를 우려하여 프로제스테론 근주를 중단하였고 소퇴성 출혈이 확인되었다. 퇴원 당시 우측 안구 운동장애로 인한 복시와 우측 안면 및 상지의 감각장애가 남아 있었으나, 3개월 후엔 복시 및 감각장애 모두 회복되었다.

**Table 1.** Results of thrombophilia study

	Result	Normal range
Protein S Ag	1.26 mg/dl	0.94~2.14
Protein S activity	45%	55~160
Free protein S activity	21%	50-150
Protein C Ag	0.2 mg/dl	0.17~0.32
Protein C activity	97%	55~125
Homocysteine	3.21 umol/L	5~15
Antiphospholipid IgM	7.2 MPL/ml	≤12.5
Antiphospholipid IgG	1.41 GPL/ml	≤15
Anticardiolipin IgM	1.7 MPL/ml	≤10
Anticardiolipin IgG	2.2 GPL/ml	≤10
Lupus anticoagulant	Negative	Negative
vWF Ag	≥200%	47~197

## 고 찰

보조생식술 시행 후 혈전색전증의 발생은 매우 드물기는 하나 치명적인 합병증이다. 발병기전으로 과배란 유도에 따른 고에스트로겐 혈증에 의한 혈



**Figure 2.** Percutaneous transarterial angiography reveals total occlusion of prox. basilar a. Recanalization was seen after thrombolysis and transluminal angioplasty.

액응고인자의 변화, 혈관 투과성의 증가에 따른 혈액농축 및 순환혈액의 감소 등을 원인으로 추정하고 있으나 그 정확한 기전은 알려진 바가 없다.<sup>3</sup> 난소 과자극증후군 발생시 난소 크기의 증가, 복수, 활동의 제한 등에 따른 정맥 흐름의 장애로 혈전이 발병할 가능성이 높아질 수 있다. 그러나 보조생식술 후 발생한 혈전증의 상당수가 하지 정맥이 아니라, 상지 정맥이나 동맥 혈전에 발생하였으므로 혈액응고 기전에 이상이 있을 것으로 추정하고 있다. 보조생식술로 인한 고에스트로겐 혈증에 따른 혈액응고인자의 변화로 섬유소원 (fibrinogen)의 증가와 비록 PT/PTT에는 영향을 주지는 않지만, vWF 증가, antithrombin III의 감소가 있다고 하였으며,<sup>5</sup> hCG 투여시기에도 fibrinogen의 증가와 antithrombin III의 감소와 함께 blood clot lysis time 역시 증가한다고 보고하였다.<sup>6</sup> 이는 임신 중 혈액응고인자 7, 8, 9, 10, 11과 섬유소원이 증가되고, protein S와 antithrombin III의 감소되는 것과 동일하다고 할 수 있다.<sup>7,8</sup> 그러나 보조생식술 시행 후 혈전색전증이 발병하는 시기는 에스트로겐이 최고치에 이르는 시기보다는 더 늦게 발병하므로 단순히 고에스트로겐혈증 때문으로만 설명할 수는 없다. 보조생식술 후 발생한 혈전색전증은 74%가 난소 과자극증후군 환자에서 발병하였으며,<sup>3</sup> 중증 난소 과자극증후군의 128명 중 한 명에서 발생하였다.<sup>2</sup> 즉 혈관 투과성의 증가로 인하여 혈관내 혈액농축이 일어나고 혈액의 점도가 증가함으로써 혈전색전증의 발병이 증가하는 유발인자가 된다고 하였다. 그러나 난소 과자극증후군시 혈전색전증이 호르몬 변화 때문인지 혈관손상이나 혈액 저류에 의한 것인지는 명확하지 않다.

또한 난소 과자극증후군이 심하지 않은 환자에서도 혈전색전증이 발생할 수 있는 데, 특히 thrombophilia (antiphospholipid antibody syndrome, protein C deficiency, protein S deficiency, antithrombin III deficiency, factor V Leiden mutation 등)이나 혈전색전증의 과거력 및 가족력이 있는 경우 발병율이 증가한다.<sup>4</sup> Fabergues 등<sup>9</sup>은 시험관 아기시술을 시행

하는 전환자를 대상으로 thrombophilia에 관한 선별 검사를 시행하는 것은 비용대비 효과가 없는 것으로 보고하였으며, 중증 난소 과자극증후군 환자에서 thrombophilia 발병을 또한 높지 않다고 하였다. 그러나 혈전색전증의 심각한 후유증을 고려할 때 중증 난소 과자극증후군 환자에서는 thrombophilia에 관한 검사를 시행하는 것이 바람직하다는 주장도 있다.<sup>3</sup> 본 예에서는 항지질항체, 항카디오페린 항체, protein C, Homocysteine 등은 정상이었으나 protein S activity가 감소되어 있었다.

최근까지 보고된 혈전증은 정맥에 발생한 경우가 67~75%이었고 동맥에 발생한 경우가 25~33%이었다.<sup>3,4</sup> 정맥에 발생한 경우 60%가 상지나 경부 정맥이었으며, 4~12%에서 폐 색전증과 관련이 있었다. 동맥 혈전증의 경우 대부분 뇌 동맥이었으며, 대퇴동맥 (femoral a), 쇄골밑동맥 (subclavian a), 척골동맥 (ulnar a), 심장내 혈전 등이 보고된 바 있다. 이는 임신시 혈전증은 주로 하지 정맥에 발생하는 것과는 큰 차이를 보인다.<sup>10</sup> 따라서 보조생식술 후 임신에 성공한 경우 혈전증 발병이 높지만 이는 임신 자체보다는 난소 과자극증후군과 더 관련이 있을 것으로 생각된다. 본 예는 색도플러 검사상 하지 정맥에 혈전은 없었으며 심장 초음파상 심장내 혈전 또한 발견할 수 없었다. 따라서 색전증이 아니라 뇌바닥동맥에 직접 발생한 혈전증으로 진단되었다.

정맥에 발생한 혈전증은 주로 hCG 투여 38일 뒤에 발생하였으며 심지어 난소 과자극증후군이 완화된 후에도 발병하였으나, 동맥 혈전증은 주로 hCG 투여 14일 뒤에 발생하여 발병시기가 더 빠른 것으로 보고되었다.<sup>4</sup> 본 예에서도 hCG 투여 11일 후에 발병하여 과거 본원에서 경험하였던 경정맥 혈전증 환자보다 발병시기가 빨랐다. 정맥혈전증은 폐 색전증이나 다른 말초기관 손상이 동반되지 않는다면 비교적 예후가 좋으나, 동맥 색전증의 경우 주로 뇌 동맥에 발생하여 운동장애와 같은 심각한 후유장애를 보이며 사망한 예도 보고하고 있다.<sup>11</sup> 또한 쇄골밑동맥에 발생하여 상완 절단술을

시행한 예도 보고되고 있다.<sup>1</sup> 최근까지 국내에서 배란 유도과 관련한 뇌경색은 모두 5예가 보고되었는데,<sup>12-16</sup> 이 중 2예에서 anticardiolipin antibody 및 protein S 결핍 소견을 보였고 나머지 2예에서도 protein S 결핍 소견을 보였으며, 모든 예가 중증 난소 과자극증후군 이후에 발생하였다.

Stewart 등<sup>4</sup>은 난소 과자극증후군 환자에서 예방적 헤파린 투여를 주장하였으나, 아직까지 이에 대한 치료적 합의는 이루어진 바가 없다. 그러나 혈액농축이 심하거나, 혈전증의 과거력이 있는 경우, antithrombin III deficiency, protein C deficiency, protein S deficiency와 같은 혈전성향을 보이는 환자의 경우 예방적 투여가 바람직할 것이다. 또한 탄력붕대 및 하지 운동 등을 교육하고 상지나 경부의 부종이나 동통을 호소하는 지 주의깊게 살펴야 하겠다.

혈전 발생시 동맥 혈전증의 경우는 혈전 발생으로부터 재관류 시간이 후유장애와 밀접한 관계가 있으므로 즉각적인 경동맥 혈전 용해술이 유용하며, 정맥에 발생한 혈전증은 헤파린 치료를 시행하고, 임신에 성공한 경우에는 임신 전기간 및 분만 후 6주까지 치료를 지속하는 것이 안전하다.<sup>3</sup> Tilney 등<sup>17</sup>은 상지 혈전증 환자의 74%에서 치료 6년 뒤에도 운동시 경련 (cramp), 손시림 (cold hand), 허약 (weakness) 등의 증상을 호소하는 것으로 보고하였으나, 본 예의 경우 3개월 후에 완전히 회복되었다.

혈전색전증의 발병을 예측할 수 있는 인자에 관한 연구로서 Kodama 등<sup>18</sup>은 백혈구 증가증 및 a2 plasmin inhibitor 감소, D-dimer 증가와 같은 섬유소 용해능의 변화가 혈전색전증이 곧 발병할 것을 시사한다고 하였다. 또한 혈액농축으로 인하여 혈소판 응집이 증가하여 vWF가 증가할 수 있으므로, 배아 이식 후 황체기 동안 vWF associated Ag이 지속적으로 증가되어 있는 환자에서 난소 과자극증후군의 발병 가능성이 높으며, 따라서 vWF Ag의 측정이 난소 과자극증후군 및 혈전색전증의 발병을 예측하는 데 도움이 된다고 하였다.<sup>19</sup> 본 예에서도 vWF Ag의 상승이 있었다.

따라서 난소 과자극증후군 발생시 혈전색전증의 과거력이나 가족력이 있는 경우, 중증 난소 과자극증후군 환자의 경우만이라도 혈전성향증에 대한 선별 검사 특히 Protein S 결핍 검사를 시행하여 예방적 헤파린 투여를 고려하는 것이 바람직할 것으로 사료된다. 또한 본 예와 같이 혈액농축이 없는 중등도 난소 과자극증후군 환자에서도 혈전증이 발병할 수 있으므로 이를 예측할 수 있는 생화학적 지표에 관한 연구가 필요할 것으로 사료된다. 저자 등은 3년간의 이차성 불임을 주소로 내원한 33세 환자에서 시험관 아기시술시 hCG 투여 11일째에 발생한 뇌바닥동맥 혈전증을 간단한 문헌 고찰과 함께 보고하는 바이다.

## 참 고 문 헌

1. Mancini A, Milardi D, Dipietro ML, Giacchi E, Spagnolo AG, DiDonna V, et al. A case of forearm amputation after ovarian stimulation for in vitro fertilization-embryo transfer. 2001; 76: 198-200.
2. Delvigne A, Demoulin A, Smits J, Donnez J, Koninckx P, Dhont M, et al. The ovarian hyperstimulation syndrome in in-vitro-fertilization: a Belgian multicentric study. Hum Reprod 1993; 8: 1353-60.
3. Rao AK, Chitkara U, Milki AA. Subclavian vein thrombosis following IVF and ovarian hyperstimulation: a case report. Hum Reprod 2005; 20: 3307-12.
4. Stewart JA, Hamilton PJ, Murdoch AP. Thromboembolic disease associated with ovarian stimulation and assisted conception techniques. Hum Reprod 1997; 12: 2167-73.
5. Kim HC, Kemmann E, Shelden R, Saidi P. Response of blood coagulation parameters to elevated endogenous 17 $\beta$ -estradiol levels induced by human menopausal gonadotrophins. Am J Obstet Gynecol 1981; 140: 807-10.
6. Aune B, Hoie KE, Oian P, Holst N, Osterud B. Does ovarian stimulation for in vitro fertilization induce a hypercoagulable state? Hum Reprod 1991; 6: 925-7.
7. Comp PC, Thurnau GR, Welsh J, Esmon CT. Functional and immunologic protein S levels are decreased during pregnancy. Blood 1986; 68: 881-5.
8. Wright JG, Cooper P, Astedt B, Lecander I, Wilde JT, Preston

- FE, et al. Fibrinolysis during normal human pregnancy: complex inter-relationships between plasma levels of tissue plasminogen activator and inhibitors and the euglobulin clot lysis time. *Br J Haematol* 1988; 69: 253-8.
9. Fabergues F, Tassies D, Reverter JC, Carmona F, Ordinas A, Balasch J. Prevalence of thrombophilia in women with severe ovarian hyperstimulation syndrome and cost-effectiveness of screening. *Fertil Steril* 2004; 81: 989-95.
10. Kyrle PA, Eichinger S. Deep vein thrombosis. *Lancet* 2005; 365: 1163-74.
11. Mozes M, Bogokowsky H, Antebi E, Lunenfeld B, Rabau E, Serr DM, et al. Thromboembolic phenomena after ovarian stimulation with human gonadotrophins. *Lancet* 1965; ii: 1213-15.
12. 심중옥, 구자남, 기숙현, 서창석, 김석현, 문신용 등. 중증 난소 과자극증후군 환자에서 발생한 뇌혈관 혈전색전증 1례. *대한산부회지* 1995; 38: 1686-90.
13. 김명옥, 정한영, 김창환, 김승열. 배란 유도제 투여 후 난소 과자극증후군으로 인해 발생한 뇌경색 1례. *대한재활의학회지* 2002; 26: 347-51.
14. Koo EJ, Rha JH, Lee BI, Kim MO, Ha CK. A case of cerebral infarct in combined antiphospholipid antibody and ovarian hyperstimulation syndrome. *J Korean Med Sci* 2002; 17: 574-6.
15. 손성일, 한문구, 오건세, 강봉구, 박상원, 조용원 등. 난소 과자극증후군과 연관되어 발생한 뇌경색 1례. *대한뇌졸중학회지* 2003; 5: 96-9.
16. 손유동, 임경수, 김우주, 안지윤, 오범진, 김원. 좌측 편마비를 주소로 내원한 난소 과자극증후군 1례. *대한응급의학회지* 2005; 16: 490-4.
17. Tilney NL, Griffiths HJG, Edwards EA. Natural history of major venous thrombosis of the upper extremity. *Arch Surg* 1970; 101: 792-6.
18. Kodama H, Fakuda J, Karube H, Matsui T, Shimizu Y, Tanaka T. Characteristics of blood hemostatic markers in a patient with ovarian hyperstimulation syndrome who actually developed thromboembolism. *Fertil Steril* 1995; 64: 1207-9.
19. Todorow S, Schricker ST, Siebenruebl ER, Neidhardt B, Wildt L, Lang N. Von Willebrand factor: an endothelial marker to monitor in vitro fertilization patients with ovarian hyperstimulation syndrome. *Hum Reprod* 1993; 8: 2039-49.

---

= 국문초록 =

보조생식술 시행 후 혈전색전증의 발생은 매우 드물기는 하나 치명적인 합병증이다. 과배란 유도시 중증 난소 과자극증후군은 0.1~0.5%에서 발생하며, 중증 난소 과자극증후군 환자의 128명 중 한 명에서 혈전색전증이 발생하는 것으로 알려져 있다. 발병기전으로는 과배란 유도에 따른 고에스트로젠 혈증에 의한 혈액응고인자의 변화, 혈관 투과성의 증가에 따른 혈액농축 및 순환혈액의 감소 등을 원인으로 추정하고 있으나 그 정확한 기전은 알려진 바가 없다. 또한 thrombophilia나, 혈전색전증의 과거력 및 가족력이 있는 경우 발병율이 증가한다. 혈전증의 발생 부위는 정맥이 67% 이나, 33%는 동맥에 발병하며 주로 뇌동맥에 발생된다고 보고되었다. 본 예는 3년간의 이차성 불임을 주소로 내원하여 시험관 아기시술을 시행하였으며 hCG 투여 8일 후 난소 과자극증후군이 중등도로 발생하였다. hCG 투여 후 11일째 갑작스런 의식 소실 및 우측 상지의 운동장애가 발생하여 시행한 MRI상 뇌바닥동맥 (basilar a.) 혈전증으로 진단되었으며, 혈관내 혈전 용해술 및 풍선 확장술 시행후 재관류에 성공하였다. 시술 2일 후 의식 및 운동장애는 완전히 회복되었으며 시술 7일 후 말더듬증 역시 회복되어 후유장애 없이 건강한 상태이다. Thrombophilic study상 Protein S 결핍 소견을 보였고, 또한 vWF-associated Ag.이 증가된 양상을 보였다. 지금까지 국내에서 난소 과자극증후군 이후에 발생한 뇌경색은 5예가 보고되었으며, 이중 4예에서 protein S deficiency 소견을 보였으므로 선별 검사로 유용할 것으로 사료된다. 저자 등은 3년간의 이차성 불임을 주소로 내원한 33세 환자에서 시험관 아기시술시 hCG 투여 11일째에 발생한 뇌바닥동맥 혈전증을 간단한 문헌 고찰과 함께 보고하는 바이다.

**중심단어:** 과배란 유도, 동맥 혈전증, 단백S결핍증

---