

## 남성호르몬 투여 받은 성 주체성 장애 환자에서 적출된 자궁 및 부속기의 조직학적 특징에 관한 고찰

동아대학교 의과대학 산부인과학교실, 해부병리학교실<sup>1</sup>, 성형외과학교실<sup>2\*</sup>  
변재천 · 곽봉규 · 신지현 · 차문석 · 한명석 · 나서희<sup>1</sup> · 김석권<sup>2\*</sup>

### The Histologic Features of the Uterus and Adnexa Extirpated from Gender Identity Disorder Patients with Depot Androgen Injection

Jae Chun Byun, Bong Gyu Kwak, Ji Hyun Shin, Moon Seok Cha,  
Myoung Seok Han, Seo Hee Rha<sup>1</sup>, Seok Kwun Kim<sup>2\*</sup>

Department of Obstetrics and Gynecology, <sup>1</sup>Department of Pathology,

<sup>2\*</sup>Department of Plastic Surgery, College of Medicine, Dong-A University, Busan, Korea

**Objective:** To investigate the histologic features of the uterus and adnexae extirpated from gender identity disorder (GID) patients that received depot androgen injection.

**Methods:** We reviewed the histologic findings of the uterus and adnexae removed from sixteen GID patients, who had taken depot androgen injection for 5~168 months.

**Results:** Fourteen patients (87.5%) showed the atrophied epithelium of exocervix and all of 16 patients (100%) showed the atrophy of endometrium. Seven patients (43.7%) showed multiple cystic follicles in the ovarian cortex and 6 patients (37.5%), 3 patients (18.7%) showed corpus albicans and corpus luteum, respectively.

**Conclusions:** Exogenous androgen induced atrophy of cervix and endometrium. This effect was more prominent in the endometrium. In addition, PCO-like histologic features were observed in the ovary.

**Key Words:** Gender identity disorder (GID), Androgen therapy, Atrophy

여성에서의 남성호르몬 (androgen)제는 남성호르몬 부족 증후군 (androgen insufficiency syndrome) 환자의 치료 목적으로 쓰이며 최근에는 폐경 여성의 리비도 (libido) 증가에 효과가 있는 것으로 보고되고 있다.<sup>1,2</sup> 그러나 실제로는 여성의 남성화 등 호르몬 치료의 부작용으로 인한 임상적용의 어려움으로 인해 널리 사용되고 있지 않다. 따라서 남성호르몬을 장기간 투여 받았을 경우 나타날 수 있는

난소 및 자궁 등의 여성 생식기에 나타나는 조직학적 변화를 관찰할 경우가 거의 없었다. 하지만 최근 사회가 개방적으로 변하면서 성적 소수자로 억눌려 있던 성 주체성 장애 환자들이 사회의 표면으로 나타나게 되었고, 또한 그들 자신의 성을 인위적으로 바꾸려는 노력도 활발하게 이루어졌다. 그 중에서도 여성에서 남성으로 성 전환을 원하는 여성은 장기간 남성호르몬을 투여 받게 된다. 그

책임저자: 변재천, 우) 602-715 부산광역시 서구 동대신동 3가 1번지, 동아대학교 의과대학 산부인과학교실  
Tel: (051) 240-5098, Fax: (051) 244-9553, e-mail: chamchi@naver.com  
주관책임자: 한명석, 우) 602-715 부산광역시 서구 동대신동 3가 1번지, 동아대학교 의과대학 산부인과학교실  
Tel: (051) 240-5096, Fax: (051) 244-9553, e-mail: hmsobgy@dau.ac.kr

\*이 논문은 2004학년도 동아대학교 학술연구비(공모과제) 지원에 의하여 연구되었음.

로 인해 여성에서 남성호르몬 투여 및 그 결과로 생기는 여성 생식기의 조직학적 변화를 관찰하고 연구할 수 있는 기회가 생기게 되었다.

정신과 영역에서 성 주체성 장애 (gender identity disorder, GID)란 자신의 생물학적 성과 성적 역할에 대해 지속적으로 불편을 느끼고 자신과는 다른 성에 대한 강하고 지속적인 정체성을 가지고 있어 반대의 성이 되기를 소망한다는 증거가 있는 경우로 정의한다. 이 장애를 갖고 있는 환자들은 대부분 다른 성이 되기 위해 성전환 수술이나 호르몬 치료를 원한다.<sup>3-5</sup>

여성 성 주체성 장애 환자 (female to male transsexuals)는 여성의 정상적인 해부학적 구조를 가지면서 남성으로의 성의 재정립을 원한다. 이들은 짧은 수개월에서 길면 수년간 남성호르몬 투여를 받는다. 남성호르몬 치료를 받는 여성은 성적 욕구가 증가하고 음핵이 커지며 수개월 후에는 월경이 없어지고 목소리가 변하게 되며, 체모도 증가하고

체형도 남성형으로 변하게 된다. 그 후, 신경정신과적으로 안정적이며 성이 바뀌는 것에 대한 준비가 되어 있는 환자에 한하여 전자궁절제술 (total hysterectomy) 및 양측 난관난소절제술 (bilateral salpingo-oophorectomy)을 시행하며, 마지막에는 성기 재건술 (reconstructive genital surgery)을 시행하게 된다.<sup>3-5</sup>

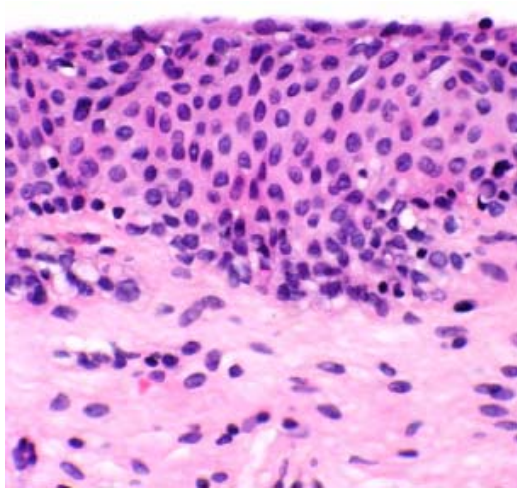
본 저자들은 남성호르몬을 장기간 투여 받은 여성 성 주체성 장애 환자에서 적출된 자궁 및 난소에서 조직학적 특징들이 관찰되었기에 그것들을 보고하고 그 원인에 대해 고찰하고자 본 연구를 시행하였다.

## 연구 대상 및 방법

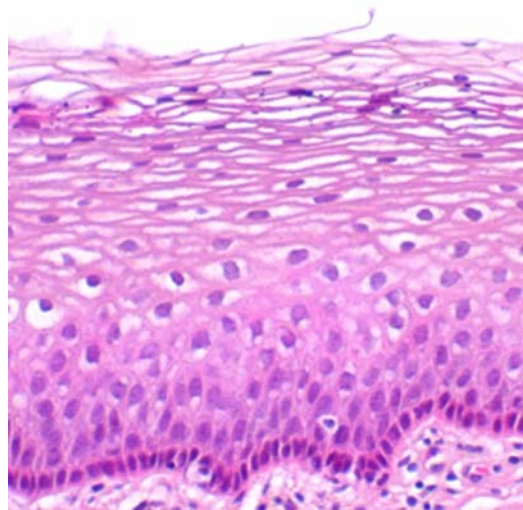
1999년 1월부터 2004년 6월까지 동아대학교 의료원에서 성 주체성 장애로 전자궁적출술 및 양측 난관난소절제술을 시행한 28명의 환자 중에서 병리

**Table 1.** Histologic features of the uterus and adnexae extirpated from gender identity disorder (GID) patients with depot androgen injection

	Age (years)	Duration (months)	Cervix	Endometrium	Ovary
1	32	5	atrophy	atrophy with adenomyosis	cystic follicles, corpus albicans
2	32	6	normal	atrophy	corpus albicans
3	26	6	atrophy	atrophy	corpus albicans
4	46	6	atrophy	atrophy	corpus albicans
5	36	7	atrophy	atrophy	corpus luteum
6	30	9	atrophy	atrophy	cystic follicles
7	28	12	atrophy	atrophy	cystic follicles
8	30	12	atrophy	atrophy	cystic follicles
9	27	15	atrophy	atrophy	corpus albicans
10	22	20	atrophy	atrophy	cystic follicles
11	38	29	atrophy	atrophy	corpus albicans
12	22	30	atrophy with focal differentiation	atrophy	corpus luteum
13	27	37	atrophy	atrophy	-
14	30	40	atrophy	atrophy	cystic follicles
15	40	70	atrophy	atrophy	cystic follicles
16	30	168	normal	atrophy	corpus luteum



**Figure 1.** Atrophied epithelium of exocervix (H-E, ×400).



**Figure 2.** Normal differentiation of stratified squamous epithelium of exocervix (H-E, ×400).

학적 조직검사를 시행한 환자는 18명이었고, 그 중 남성호르몬 치료를 받지 않은 2명을 제외하고 최종 16명을 대상으로 조직학적 소견을 조사하였다. 이들 16명 환자에서 적출된 자궁 및 자궁 부속기 조직 검체를 Hematoxylin-Eosin 염색을 실시하여 자궁경부, 자궁내막, 난소 조직별로 나누어 관찰하였다.

16명의 대상 환자들의 연령은 22세에서 46세 사이였으며, 평균 연령은 29세였다. 대상 환자들은 자궁절제술을 받기 전, 짧게는 5개월에서 길게는 14년간 남성호르몬 치료를 받았으며, 조직학적 소견에 영향을 미칠 만한 다른 내외과적 질환의 병력은 없었다.

호르몬 투여 여부 및 기간은 대상 환자들에 대한 문진과 의무기록 조사를 통해서 이루어졌다. 호르몬 투여는 수술을 위해 내원하기 전부터 자가 투여한 경우가 대부분이었고, 내원 후 투여를 시작한 경우도 있었다. 호르몬 총 투여 기간은 월 단위로 계산하여 기록하였다 (Table 1). 대상 환자들 전원에게 투여된 남성호르몬은 테스토스테론 사이클로펜틸프로피오네이트 (testosterone cyclopentylpropionate) 제제인 미로데포 (Mirodepo®, Hanil pharmaceutical, Korea)였으며, 250 mg 용량으로 1~2주 간격으로 투여되었다.

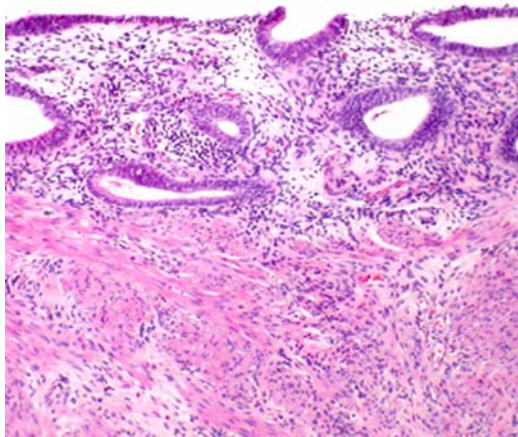
## 결 과

조직학적 관찰을 시행한 16명의 환자의 나이, 호르몬 치료 기간 및 각각의 조직학적 소견은 Table 1과 같다 (Table 1).

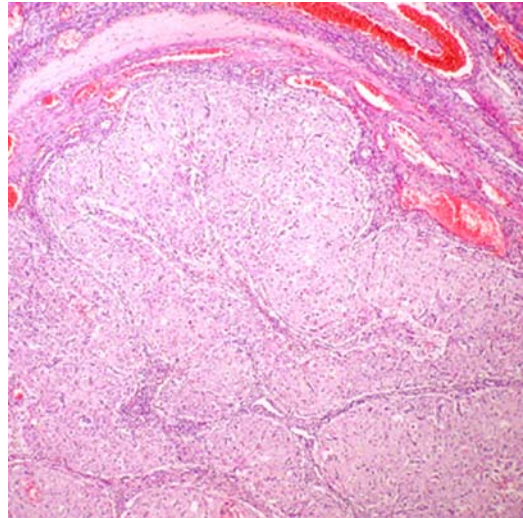
테스토스테론을 투여 받은 환자 16명 중 14명 (87.5%)에서 자궁경부는 자궁외경부 (exocervix) 상 피세포가 중간 또는 표면상피세포 (intermediate or superficial cell)로의 분화가 잘 안되어 있는 조직학적인 특징을 보였으며, 이는 노화에 따른 자궁경부의 위축 소견 및 세포의 이형성 소견과 비슷하였다 (Figure 1). 이와는 달리 16명 중 2명 (12.5%)에서는 자궁외경부가 정상적인 층상 편평상피세포 (stratified squamous epithelium)의 조직학적 소견을 보였다 (Figure 2).

자궁내막은 16명의 환자 모두에서 위축되어 있었으며, 그 소견은 자궁내막샘 (endometrial gland) 조직의 낭성 확장 (cystic dilatation) 및 느슨한 기질세포 (loose stromal cell) 등 노화에 따른 자궁내막의 위축 소견과 유사하였다 (Figure 3).

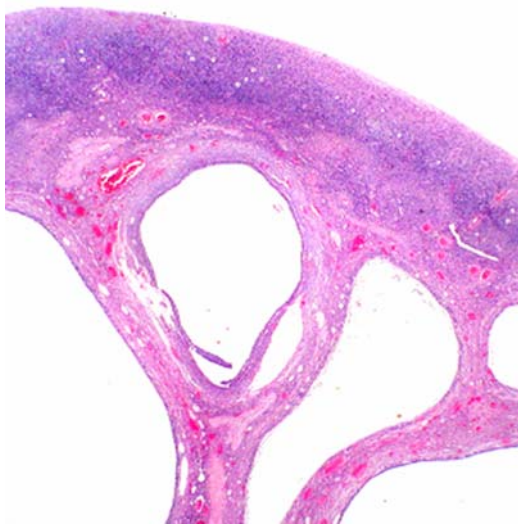
난소는 7명의 환자 (43.7%)에서 다수의 낭성 난포 (multiple cystic follicles)의 소견을 보여 다낭성 난소 증후군 (polycystic ovarian syndrome, PCOS)에서의 난소 소견과 유사하였다 (Figure 4). 3명의 난



**Figure 3.** Atrophy of endometrium (H-E, ×200).



**Figure 5.** Corpus luteum suggesting recent ovulation (H-E, ×100).



**Figure 4.** Multiple cystic follicles in the ovarian cortex (H-E, ×10).

소 조직 (18.7%)에서는 최근 배란에 대한 증거가 되는 황체 (corpus luteum)가 발견되었으며 (Figure 5), 6명 (37.5%)에서는 백체 (corpus albicans)가 관찰되었다.

### 고 찰

여성에서 장기간 남성호르몬을 투여하는 경우는 흔하지 않다. 본 연구는 여성에서 남성으로의 성 주

체성 장애를 나타내는 환자가 장기간 남성호르몬제를 투여 받았을 경우에 나타나는 생식기관의 조직학적 변화를 알아보려고 하였다. 이와 같은 성 주체성 장애 환자를 대상으로 장기간 남성호르몬 투여 후 여성 생식기의 조직학적 변화에 미치는 영향을 보고한 연구는 국내에서는 찾아 볼 수 없었으며, 국외에서도 몇몇 보고만이 있을 뿐이다. 남성호르몬 투여 후 여성 생식기 변화를 처음으로 문헌상에 보고한 것은 1938년 Papanicolaou 등이 월경통 및 과다월경을 호소하는 젊은 여성에서 남성호르몬을 투여한 후 질벽 도말 검사에서 세포의 위축 소견을 보고한 것이다.<sup>6</sup> 그 이후로 인간이나 동물 실험을 통해 남성호르몬이 여성 생식기에 미치는 조직학적 특징을 연구한 몇몇 보고들이 있었으나,<sup>7-9</sup> 비교적 단기간의 투여와 숙련된 병리학자에 의한 조직학적 검토가 이루어진 것이 아니어서 여성 생식기 각 부분의 특징적 변화들에 대한 결론을 얻기는 어려웠다.

성 주체성 장애 환자를 대상으로 남성호르몬 투여 효과를 알아본 최초의 조직학적 연구가 1985년 Miller 등에 의해 발표되었는데, 그 결과는 자궁경부에서 심한 위축 소견을 관찰할 수 있었고 자궁 내막 조직에서 다양한 정도의 위축 소견을 보인 것으로 나타났다.<sup>10</sup> 본 연구에서도 자궁경부의 위축을

관찰할 수 있었으나 대상 환자 16명 중 2명에서는 정상 자궁경부 조직 소견을 보였고, 자궁내막에서는 16명 모두에서 위축 소견을 나타내었다. 본 연구의 결과는 Miller 등과는 다르게 자궁내막에서 자궁경부 보다 더 많은 수의 위축 소견을 관찰할 수 있었지만, 환자군의 연령 및 투여 기간, 투여 용량 등에서 차이가 있으므로 결과만을 가지고 단순히 비교하기는 어려울 것으로 생각된다.

1986년 Futterweit 등은 19명의 성 주체성 장애 환자를 대상으로 적출한 자궁 및 부속기의 조직학적 검토 결과 자궁내막의 위축은 거의 없었으며, 난소 역시 다낭성 난소 증후군에서 흔히 발견되는 조직학적인 소견과 유사하였다고 보고하였다. 따라서 다낭성 난소 증후군의 발생은 난소 내 남성호르몬에 의해 발생했을 것이라는 결론을 내렸다.<sup>11</sup> 하지만 자궁경부의 조직학적인 소견에 대한 언급은 없었다. 본 연구에서는 난소의 조직학적인 소견에서는 Futterweit 등의 연구와 일치하는 결과를 보였지만, 자궁내막의 위축은 본 연구에서만 대상환자 전체에서 발견되어 차이가 있었다. 자궁내막이 다른 조직보다 위축 소견이 더 많았던 본 연구와의 차이는 투여된 남성호르몬의 농도 및 효능의 차이에 의한 것으로 생각된다. Futterweit 등의 연구에서는 14명의 환자의 생리가 규칙적인 것으로 보고되었는데, 16명의 환자 모두 무월경을 보였던 본 연구 보다는 남성호르몬 혈중 농도가 낮았던 것으로 추정된다. 즉, 낮은 혈중 농도로 인해 자궁내막을 위축시킬 수 없었기 때문에 규칙적 월경을 보였던 것으로 생각된다. 그러나 본 연구에서는 혈중 남성호르몬 농도를 측정하지 않은 까닭에 Futterweit 등의 연구 결과와 정량적으로 비교할 수는 없었다.

여성에서 남성호르몬을 외부에서 투여하지 않고도 남성호르몬의 혈중 농도가 높은 질환의 대표적인 예가 다낭성 난소 증후군 (polycystic ovarian syndrome)이다. 최근 이 질환의 진단 기준은 첫째, 초음파 상 다낭성 낭종 형태를 보이거나 둘째, 남성호르몬 과다 증상 또는 검사 소견을 나타내면서 다른 원인이 배제되고 셋째, 무배란 혹은 희소 배란을 보이는 경우 등의 세 가지 조건 중 두 가지만 만족하면 된다.<sup>12</sup> 남성호르몬을 투여 받은 성 주체성 장애 환자에서 난소가 다낭성 낭종 형태를 보이

는 것은 배란을 막기 때문으로 추측된다. 즉, 난소 내 일정 농도 이상의 남성호르몬이 있으면 난포자극호르몬에 의한 방향화 (aromatization)가 방해받기 때문에 정상적인 배란과정이 일어나지 못하며, 난소는 다낭성 난소 형태를 나타내게 되는 것이다. 본 연구에서는 7명의 난소 조직에서 다낭성 난소 조직을 관찰할 수 있었는데, 이것은 난소 내 증가된 남성호르몬 농도가 다낭성 난소 증후군 발생원인 중 하나라는 증거가 될 수 있다.

일반적으로 다낭성 난소 증후군과 같이 혈중 남성호르몬 농도가 높은 경우에 불임 및 유산의 가능성이 높은 것으로 알려져 있다.<sup>13,14</sup> 그러나 원인에 관해서는 확실히 밝혀진 바가 없고, 단지 남성호르몬이 자궁내막에 영향을 주어서 배아의 착상 및 성장을 방해할 것이라고 추정하고 있다. 이런 가설에 근거한 최근의 한 연구는 남성호르몬을 *in vitro* 상태에서 자궁내막 세포에 투여하는 실험을 하였다. 그 결과 자궁내막 세포의 성장이 억제되고 분비 기능이 떨어지는 것을 보고하였다.<sup>15</sup> *In vitro* 실험에서 이런 결과를 얻었고, 인간의 적출 장기를 대상으로 한 본 연구에서도 이와 유사한 결과를 얻은 것으로 보아 남성호르몬이 자궁내막의 성장을 억제하였던 것으로 추측할 수 있다. 그러나 실험에서 사용한 남성호르몬 종류와 농도에 있어서 본 연구 대상과 서로 다를 뿐만 아니라, *in vivo* 상태에서는 남성호르몬 작용이 다른 스테로이드 호르몬의 영향을 받을 수 있고 여러 효소에 의한 대사과정을 거치기 때문에 단순히 결론 내리기는 어려울 것으로 사료된다.

남성호르몬이 여성의 각 장기 즉, 자궁 및 부속기에 미치는 *in vitro* 실험은 *in vivo* 실험에 비해 비교적 많이 이루어지고 있으나, 남성호르몬의 장기 투여가 여성의 자궁 및 부속기에 미치는 조직학적 영향을 정확히 알기 위해서는 약물의 투여 방법, 투여 경로 및 투여 기간 등에 대한 통일되고 정확한 정보가 구축된 보다 많은 수의 환자 군을 대상으로 한 연구가 필요하다고 하겠다. 또한 남성호르몬이 세포 수준에서 어떤 역할을 하는지에 대한 연구와 남성호르몬 투여 후 수술적 처치에 이르지 못한 가임기 여성에서 이러한 약물의 장기 투여로 인한 심리적, 육체적 부작용에 대해서도 향후 더 많은

연구가 필요하리라 사료된다.

이상과 같은 연구 결과로 남성호르몬의 자궁 및 부속기에 대한 영향은 대체로 난소를 제외하고는 위축성 변화를 야기하는 것으로 여겨지며, 특히 자궁내막이 더 영향을 받는 것으로 보인다. 난소의 조직변화는 절반 정도가 다낭성 난소 증후군과 유사한 변화를 나타내었다.

### 참 고 문 헌

1. Cameron DR, Braunstein GD. Androgen replacement therapy in women. *Fertil Steril* 2004; 82: 273-89.
2. Greenblatt RB. Androgen therapy in women. *Endocrinology* 1942; 2: 665-6.
3. 민성길. 성적 정체성 장애. In: 최신정신의학. 제 4판. 서울: 일조각; 2004, pp.453-60.
4. Meyers JK, Reter DJ. Sex reassignment. *Arch Gen Psychiatry* 1979; 36: 1010-5.
5. Benjamin H. The transsexual phenomenon. New York: The Julian press Inc. Publishers; 1966.
6. Papanicolaou GN, Ripley HS, Shorr E. Suppressive action of testosterone propionate on menstruation and its effect on vaginal smears. *Proc Soc Exp Biol Med* 1938; 24: 339-46.
7. Ihrke IA, D'Amour F. The influence of testis hormone upon the oestrous cycle in the rat. *Am J Phys* 1931; 96: 289-95.
8. Zuckerman S. Inhibition of menstruation and ovulation by means of testosterone propionate. *Lancet* 1937; 2: 676-80.
9. Loeser AA. The action of testosterone propionate on the uterus and breast. *Lancet* 1938; 12: 373-4.
10. Miller N, Bedard YC, Cooter NB, Shaul DL. Histological changes in the genital tract in transsexual women following androgen therapy. *Histopathology* 1986; 10: 661-9.
11. Futterweit W, Deligdisch L. Histopathological effects of exogenously administered testosterone in 19 female to male transsexuals. *J Clin Endocrinol Metab* 1986; 62: 16-21.
12. The Rotterdam ESHRE/ASRM-sponsored PCOS consensus workshop group. Revised 2003 consensus on diagnostic criteria and long-term health risks related to polycystic ovary syndrome. *Fertil Steril* 2004; 81: 19-25.
13. Okon MA, Laird SM, Tuckerman EM, Li TC. Serum androgen levels in women who suffer recurrent miscarriage and their correlation with markers of endometrial function. *Fertil Steril* 1998; 69: 682-90.
14. Tulppala M, Stenman UH, Cacciatore B, Ylikorkala O. Polycystic ovaries and levels of gonadotrophins and androgens in recurrent miscarriage: prospective study in 50 women. *Br J Obstet Gynaecol* 1993; 100: 348-52.
15. Tuckerman EM, Okon MA, Li TC, Laird SM. Do androgens have a direct effect on endometrial function? An in vitro study. *Fertil Steril* 2004; 74: 771-9.